

FCO MHE

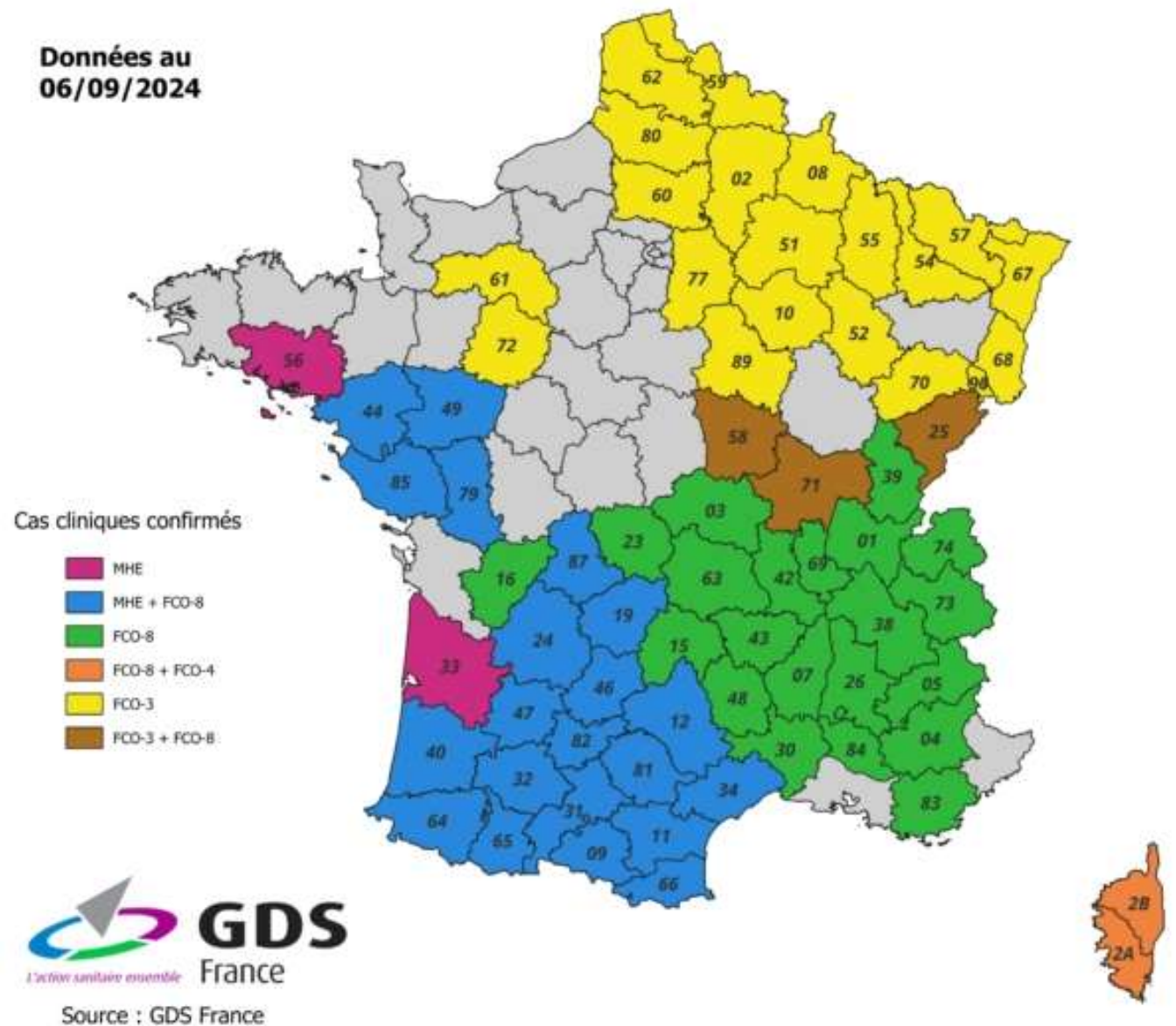
DES MALADIES PROCHES SUR LE TERRAIN



SITUATION EPIDEMIOLOGIQUE

- Epizooties 2023
- Reprise de l'activité vectorielle
- 1^{er} cas dans l'Ain
- Probable cumul d'ici fin 2024

Données au
06/09/2024



CULICOIDES

Insecte vecteur

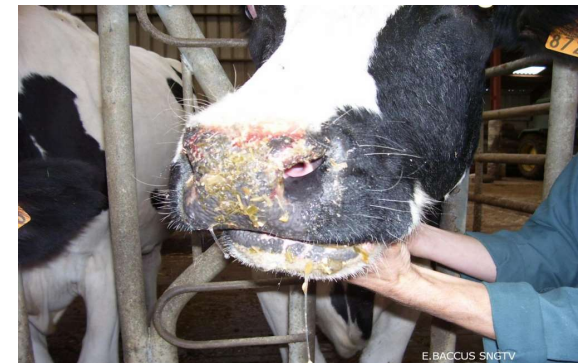
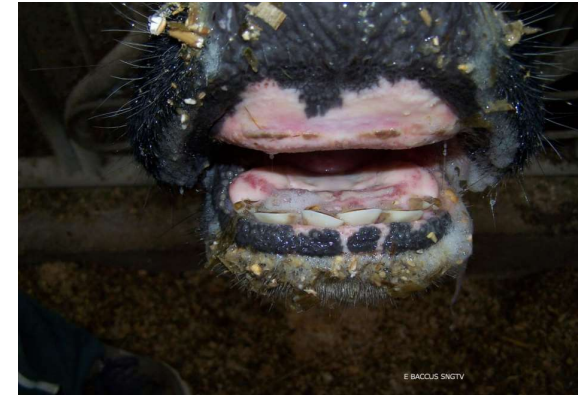- Moucheron de 1 à 3 mm, hématoophage
- Présence à des altitudes importantes
- Habitat : zone humide, avec matière organique pour le développement des larves
- Activité : du coucher au lever du soleil et du printemps à l'automne
- Zones d'attaque : déclives et sans poils
- Dispersion active 3 km/j et encore plus par le vent



SIGNES CLINIQUES (MHE -FCO)

Incubation de 6 à 8 jours

- Fièvre
- Hypersalivation
- Boiterie, œdème des pattes
- Congestion et ulcères dans la bouche (langue pendante)
- Abattement, amaigrissement
- Conjonctivite
- Irritation du mufle, ulcères des naseaux
- Trayons enflés et rouges (œdème de la mamelle)
- Baisse de production laitière de 3 à 5 %.



SIGNES CLINIQUES (MHE -FCO)

Incubation de 6 à 8 jours

- Fièvre
- Symptômes locomoteurs : démarche raide, (postérieurs et souvent des 4 membres), possibles lésions hémorragiques, ulcères et perte d'onglons
- Symptômes respiratoires : tachypnée, dyspnée
- Rhinite modérée, jetage nasal
- Conjonctivite
- Stomatite avec croûtes en région naso-buccale, ulcères dans la bouche et les naseaux,
- Hypersalivation
- Tête gonflée, œdème de l'auge

